IL POLICLINICO

PERIODICO DI MEDICINA, CHIRURGIA E IGIENE

DIRETTO DAI PROFESSORI

GUIDO BACCELLI
DIRETTORE DELLA R. CLINICA MEDICA DI ROMA

FRANCESCO DURANTE
DIRETTORE DEL R. ISTITUTO CHIRURGICO DI ROMA

12.

Prof. ANTONINO D'ANTONA

DUE CASI

DI

RESEZIONE DEL TRIGEMINO

(Estratto dal Vol. I-C, Fasc. 12)

ROMA

SOCIETÀ EDITRICE DANTE ALIGHIERI

1895

Roma, 1894 — Tipografia Nazionale di G. Bertero.

Due casi di resezione del trigemino

pel prof. ANTONINO D'ANTONA

Dai miei esperimenti, acquistata la convinzione che la recisione di tutte e tre le branche del trigemino o del tronco sopra-ganglionare, non può farsi senza correre il rischio di compromettere l'occhio, io credo che il chirurgo non debba decidersi a tanta operazione senza fare edotto il suo operando del grave pericolo che si corre per la vita dell'occhio. A parte poi la maggiore entità dell'operazione *quo ad vitam*, quando la nevralgia riguarda tutte e tre le branche, ed occorre resecare bensì l'oftalmica. Ho avuto accasione di dovere rinunziare a simili operazioni, perchè l'infermo è stato sconsigliato a dare il suo assentimento a tanto procedere del chirurgo.

Invece mi sono occorsi due casi di nevralgia delle due branche inferiori, nei quali le insistenti premure delle inferme mi indussero ad intraprendere con animo e coscienza tranquilla la operazione, ed il successo non poteva essere più lusinghiero, nonostante che nel secondo caso una grave emorragia aveva minacciato di compromettere tutto.

Osservazione I. — Teresina Ciarletti, di anni 25, maritata senza prole, nel 1886 cominciò a soffrire di un fiero dolore sotto-orbitario destro, che ad accessi la coglieva improvvisamente ogni due o tre mesi. Coll'andare del tempo il dolore guadagnò in intensità, estensione e ricorrenza; sicchè da dieci mesi circa, il dolore è quasi continuo, si estende a tutta la guancia, alla regione temporale, al mascellare inferiore, e metà corrispondente della lingua.

Oltre questo dolore continuo, la Carletti è colta moltissime volte nel corso del giorno da un grave accesso dolorifico, che intensissimo nelle crisi su ricordate, s'irradia all'occhio ed al braccio, ed il dolore è congiunto a forme convulsive epilettiche di tutti i muscoli della faccia, palpebra, lingua e labbra.

Nell'accesso, che ricorre 40 a 50 volte nel giorno, e che può essere provocato da minime occasioni, la giovane, sopraffatta da dolore convulsivo, s'abbandona a grida e lamenti commiserevoli da far pietà, sì da doverla separare dalle altre inferme. Nell'accesso, che dura da due a tre minuti, la inferma trova un mediocre conforto nel confricarsi a pugno stretto contro la mezza faccia tutta, e così tenacemente, che non è possibile anche a viva forza farglielo allontanare. Tutta la regione appare alquanto più tumida in paragone della metà omonima, sicchè il solco naso-palpebrale e genieno, ed il genio-labiale, appaiono appianati. La sensibilità in tutte le sue forme (dolorifica, tattile, termica) è attutita in tutta la estensione della guancia, labbro, tempia e lingua.

La congiuntiva s'iperemizza assai nell'accesso; del resto la pupilla ed il fondo dell'occhio, come la sensibitità corneale integra, come nel lato sano.

Nell'inferma mai malaria, escluso qualsiasi sospetto di sifilide. Del resto si sono esausiti tutti i mezzi, compresi i chinacei, gli antisifilitici e l'elettricità.

Operazione (19 dicembre 1892). — Mi assistono i miei coadiutori D'Urso, Gangitano, Pascale, De Bellis; il professore Pansini e molti altri presenziano.

Previa la più scrupolosa antisepsi e la narcosi cloroformica, procedo con una incisione, che, partita poco dietro e sotto l'apofisi orbitaria esterna, scende verticalmente fino al margine inferiore del ponte zigomatico, per seguirlo orizzontalmente fino innanzi del suo tubercolo prearticolare, da dove risale verticalmente in alto, e parallela all'altra incisione anteriore. Il margine inferiore di questo lembo, di forma quasi quadrangolare, viene spostato per scorrimento fino al margine superiore del ponte, dove s'incide per lungo l'aponevrosi temporale superficiale in tutti e due i suoi piani, o foglietti, che la compongono.

Previa doppia perforazione, con piccolo perforatore, dei due punti estremi del ponte scoverto, si sega, e si completa collo scalpello la sua scontinuazione; sicchè ciascun estremi del frammento porta un foro, che corrisponde all'altro del frammento fisso.

Dai due angoli dell'incisione ne partono due altre, l'una indietro per circa 2 centimetri, segue la direzione della branca montante del mascellare, l'altra obliquamente in giù ed in avanti lunga 4 centimetri circa sin quasi al solco genio-labiale. Così tutto il lembo cutaneo-muscolare ed osseo del ponte viene ribattuto in giù, e fissato con un filo di seta ad una striscia di garza, che cinge il collo dell'inferma.

Resecata l'apofisi coronoide, viene ribattuta in alto insieme al muscolo temporale, aponevrosi, e cute. Anche questo lembo viene arrovesciato in sopra e fissato da altro filo di seta, che va a fissarsi alla striscia di garza cinta al collo, al punto diametralmente opposto del primo filo pel lembo inferiore zigomatico.

Questo processo, come si vede, varia da quello di Rose, che con incisione quasi a doppio L disseca tutto il lembo cutaneo della guancia, che ribatte in avanti ed in basso verso la bocca, per arrovesciare poi il lembo osseo muscolare denudato verso basso ed indietro. Con ciò si disseca estesamente il massetere, e si possono compromettere le diramazioni del facciale ed il condotto di Stenone.

Scoverto ora lo pterigoideo esterno e sfibratolo più vicino che possibile alla fossa sfenoidale, si liga col catgut l'arteria mascellare interna, ed altri rami secondari.

Adesso è scoverta la terza branca, ed accompagnata sino alla sua uscita dal forame ovale. Dinanzi al quale applico il mio trapano ch'è quello di Rose modificato (vedi in fine) dopo avere asportato con una leva il periostio dall'ala sfenoidale. Un po' di sangue, quando

il trapano raggiunge la diploe dell'osso, ma dopo pochi minuti viene fuori il piccolo disco osseo, e la dura madre appare chiaramente e poco sanguinante. Con piccolo scalpello faccio saltare il piccolo ponte rappresentato dal margine anteriore del forame ovale, sicchè la breccia risultante dal foro di trapanazione ed ovale insieme, riesce abbastanza ampia da permettermi agevolmente scollare con lungo ed ottuso elevatore la dura madre in dentro. E sulla guida della terza isolo coll'uncino la seconda branca. Con trazioni su tutte e due riesco a vedere la loro commissura nel ganglio, che con un piccolo e lungo cucchiaio curvo tagliente viene escisso nella sua porzione inferiore corrispondente alle fibre delle due branche, che poi vengono recise più lontano possibile.

Si ricompone la vasta ferita colla sutura metallica dei due frammenti della coronoide, preventivamente forati, e poi del ponte ugualmente, ed infine della cute, meno nell'angolo infero-anteriore genieno, pel passaggio di un piccolo drenaggio, che risale sino alla fossa pterigoidea.

L'operazione durò circa tre ore, tutto il tempo compreso, e la inferma, svegliata, mi confessa esser liberata dal dolore speciale; e mi si mostrò assai grata specialmente quando sino alla sera e notte e giorni susseguenti non si vide più assalita da quei gravi e tormentosi accessi. Il tubo fu rimosso dopo pochi giorni, ma in qualche punto la sutura cutanea mancò, perciò un po' di suppurazione con lievi elevazioni termiche.

Fin dalla prima medicatura la Ciarletti accusò completa perdita di tutte le forme di sensibilità in tutta la metà della faccia, guancie e lingua.

8 *gennaio* (20 *giorni dopo l'operazione*). — Si mantiene l'anestesia al lembo superiore temporale, alla metà della lingua e del mento. Comincia a ritornare la tattile e dolorifica al pomello, e specialmente alla guancia dalla cicatrice orizzontale in giù ed indietro. La mascella inferiore dapprima limitata nei suoi movimenti in basso, gradatamente migliora, in guisa che, quando il giorno 8 febbraio la donna lasciò l'ospedale, la guarigione era al completo e per ogni verso. Anche la nutrizione avea guadagnato tanto.

Oggi agosto 1894 la Ciarletti gode floridissima salute, e s'è impinguata parecchio. L'anestesia si mantiene per pochi centimetri quadrati di sotto e sopra il ponte.

Osservazione II. — Marianna Giarruso da Marano, con tre figli, di anni 40. È sofferente da 15 anni. La malattia cominciò con un forte dolore accessionale nella regione parietale destra nel corso di una gravidanza. Dopo due mesi il dolore cedette alla morfina ed al chinino. Dopo un certo tempo, e durante altra gravidanza, fu colta da fortissimo dolore accessionale al mascellare inferiore. Gli accessi duravano 2 o 3 giorni, lasciando intervalli di 2 a 3 mesi perfettamente liberi. Credette l'inferma poter attribuire le sue sofferenze a carie dentaria, e si fece estirpare uno dei molari inferiori, che fu trovato perfettamente sano. Per cinque anni il dolore conservò lo stesso carattere accessionale con intervalli liberi, e la stessa localizzazione senza irradiazioni. Da 5 anni le sofferenze sono andate sempre crescendo, ed il dolore s'è esteso, irradiandosi al forame sottorbitario al labbro superiore, e alla regione temporale e mascellare inferiore.

Nel settembre scorso si fece estrarre tutti i molari ed il canino della metà destra della mascella inferiore e superiore.

Nell'anno precedente ebbe solo un mese libero di dolore, dal settembre 1891 in poi il dolore è stato quotidiano. Da cinque mesi negli accessi dolorifici si è notato un gonfiore e rossore della pelle per una zona quanto un soldo avanti al forame mascellare esterno.

Ha usato tutte le cure possibili mediche senza alcun risultato.

Il dolore è continuo con esacerbazioni profonde all'osso mascellare superiore, mentre nelle sedi d'irradiazione è cutaneo. Durante l'accesso si nota salivazione e lacrimazione e

una sensazione come di stiramento al globo oculare. L'esame della sensibilità tattile fa rilevare una leggera ottusità a destra; non c'è differenza tra i due lati quanto alla sensibilità termica e dolorifica.

Aprile 1893. — Operazione.

Sono presenti i professori Antonelli, Bianchi, Frusci.

Assistono gli stessi miei aiuti.

Tecnica eguale a quella descritta per l'inferma Ciarletti, sino a scovrire la fossa pterigoidea ad uncinare la 3ª branca, e passarvi un filo di seta.

Si applica il trapano speciale, ma questo asporta un disco osseo spesso senza il tavolato interno. Fu mestieri lavorare con un sottile scalpello per aprire il cranio e far saltare il ponte osseo tra forame di trapanazione e forame ovale. Si asporta una scheggia ossea e si potè scovrire la 2ª branca. Si cerca di allargare l'apertura collo scalpellino, ma vien fuori un getto di sangue, per cui si dovette tamponare con garza. Dopo 10 minuti son tolti gli zaffi, e si vide che il sangue si era arrestato. Si rinnova il tentativo di asportare il resto del disco osseo, ma un altro getto di sangue obbliga a tamponare alla stessa guisa, e dopo un terzo tentativo, rinnovatosi il sangue, mi decido a rimandare l'atto operativo ad altra giornata. Cogli zaffi il sangue fu agevolmente arrestato. Dopo tutto non era la quantità del sangue che impose sospendere, quanto il fatto che sarebbe stato impossibile il continuare a tanta profondità ed a sì delicato momento col sangue che ingombrava sempre il ristretto campo.

Il 28 aprile, cioè dopo 48 ore, si cloroformizza l'inferma e sotto una irrigazione calda di sublimato all'1/5 per mille si rinnovano gli zaffi. Non si ripete emorragia.

Si stira la 3ª branca già precedentemente affidata ad un filo e si taglia stirandola più rasente al forame ovale che è possibile e si resecano circa due centimetri del nervo. Ora, avuto riguardo al fatto che la 3ª branca era stata la prima ad essere colta e quella maggiormente ammalata, e considerati i pericoli e gli sforzi forse inutili per raggiungere la 2ª ed il ganglio, credetti prudente arrestarmi a questo punto e procedere alla chiusura dell'ampia ferita.

Il frammento superiore della apofisi coronoide è asportato insieme alle inserzioni muscolari. Il ponte viene suturato col catgut e così tutta la ferita cutanea. Un tubo viene collocato all'angolo antero-inferiore ed altro all'angolo preauricolare, visto che l'articolazione tempora-mascellare era stata aperta.

Ne seguì abbondante suppurazione e fuoriuscita di molti cenci; e nonostante l'apertura dell'articolazione e la scovertura dell'osso del ponte rilevata direttamente collo specillo, la guarigione si compì del tutto dopo 50 giorni, senza necrosi e senza alterazione di rilievo dei movimenti della mascella; salvo quella limitazione di movimenti che ne seguì dopo il lungo riposo e che del resto dopo parecchie altre settimane si corresse del tutto.

La Giarruso è venuta spesso a visitarmi e sino al mese scorso (luglio) la guarigione si è mantenuta delle più complete, sia per la nevralgia che per la ferita dell'operazione.

La modificazione dei dolori nella dipendenza della 2ª branca, credo si debba interpretare nel senso che il maltrattamento, la pressione esercitata direttamente sull'origine di detta branca, per opera del forte zaffo, ha dovuto esercitare tali modificazioni nutritive nella tessitura del nervo e forse nella porzione corrispondente del ganglio, da far cessare le abnorme sensibilità.

Quantunque in un grado minore ed in un periodo secondario venuta, la nevralgia coglieva, senza discussione, anche la seconda.

Nella tavola sono riportate sei figure di preparati microscopici.

Il primo taglio (fig. I) è fatto da un ganglio normale preso da un cadavere di donna adulta.

Il secondo (fig. II) è fatto dai pezzi del ganglio estirpato alla Ciarletti.

La differenza di struttura risulta chiara e le principali note si riassumono; nella scarsezza numerica di cellule gangliari, nella loro piccolezza, alcune diffor-

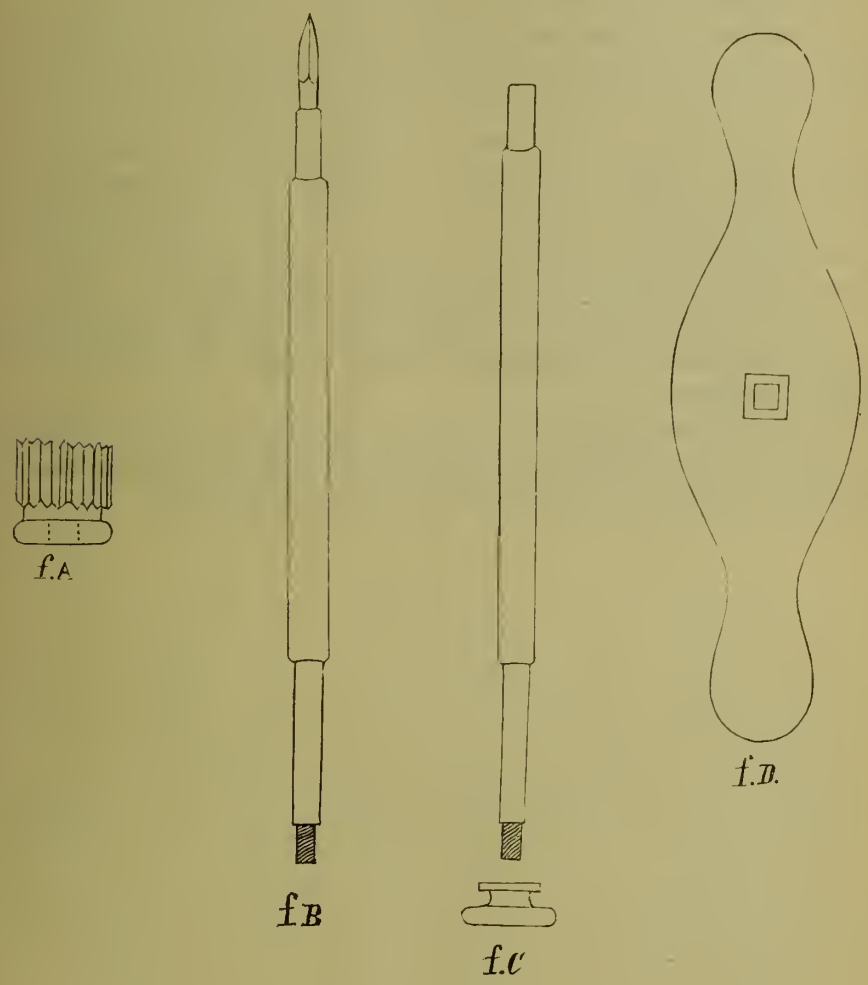

mate, tutte poi strette d'abbondante e fitto tessuto connettivo che disposto a grossi fasci interseca in ogni senso il campo del preparato. Il protoplasma di parecchie cellule è in fase degenerativa. È una vera sclerosi del ganglio.

Meglio ancora si rilevano le alterazioni nelle figure III, IV, V e VI; sono tagli di fasci nervosi del ganglio, o appena extra-gangliari, trattati coll'emoteina dopo indurimento nel liquido di Müller.

In alcune fibre il cilindrasse è frammentato, in altre rigonfiato, o spinto contro la guaina, in altre infine del tutto mancante. In alcuni preparati si vede (ma meno in

queste sezioni oblique o trasversali disegnate) il cilindrasse moniliforme con rigonfiamento, e strozzamenti successivi.

Si nota inoltre un ispessimento connettivale intra- e peri-fascicolare, e specialmente peri-vasale.

La sclerosi riguarda e s'estende anche ai cordoni nervosi e circonda le cellule gangliari.

Operando col trapano di Rose occorrono due inconvenienti:

1° Non potendo applicare la corona di trapano verticalmente sulla superficie orizzontale dell'ala dello sfenoide, opponendovisi tutto il lembo zigomatico, si scava profondo il solco all'esterno più o meno a seconda l'obliquità dell'asta del trapano. Perciò ho fatto costruire una corona (f. *A*) con margine dentato obliquo, in guisa che l'un lato è più alto di 1 a 2 millimetri dell'altro opposto. E poichè con questa corona si lavora imprimendo un sesto di cerchio di giro ad ogni colpo, che si riprende sempre per girare sempre a dritta, ne segue che il margine più alto interno compensa l'obliquità dell'asta ed il solco nell'osso viene scavato ad uguale profondità, non ostante che il trapano fosse impiantato obliquamente.

2° Il punteruolo di Rose ed il bottone per fissarlo sono d'impaccio alla manovra; quando poi nel cavo della corona s'impegna, e meglio s'incastra un disco osseo, è difficile rimuoverlo.

Perciò ho fatto costruire diverse corone, e tutte montabili sopra un'asta punteruolo (f. *B*), la quale quando è tracciato il solco viene sostituita dall'altra senza punteruolo (f. *C*), e lo stesso manubrio (f. *D*) serve per entrambe.

Fig. I

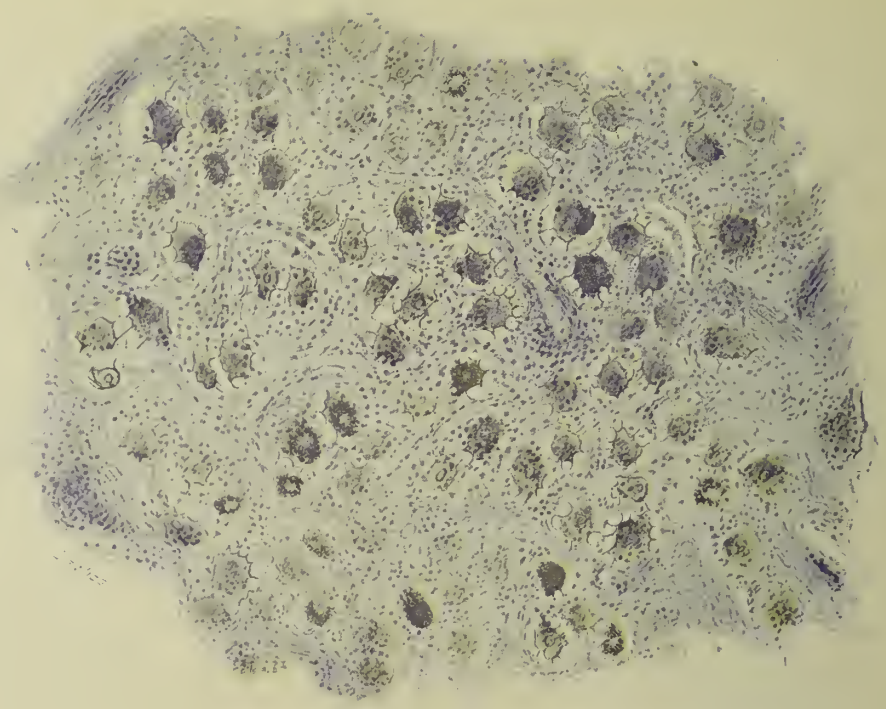

Fig. IV

Fig. V

Fig. III

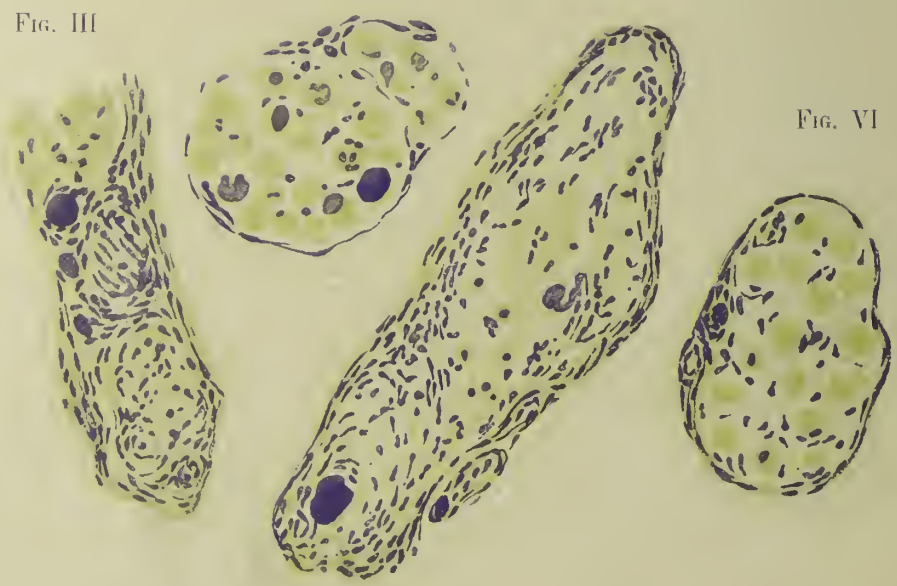

Fig. VI

Fig. II

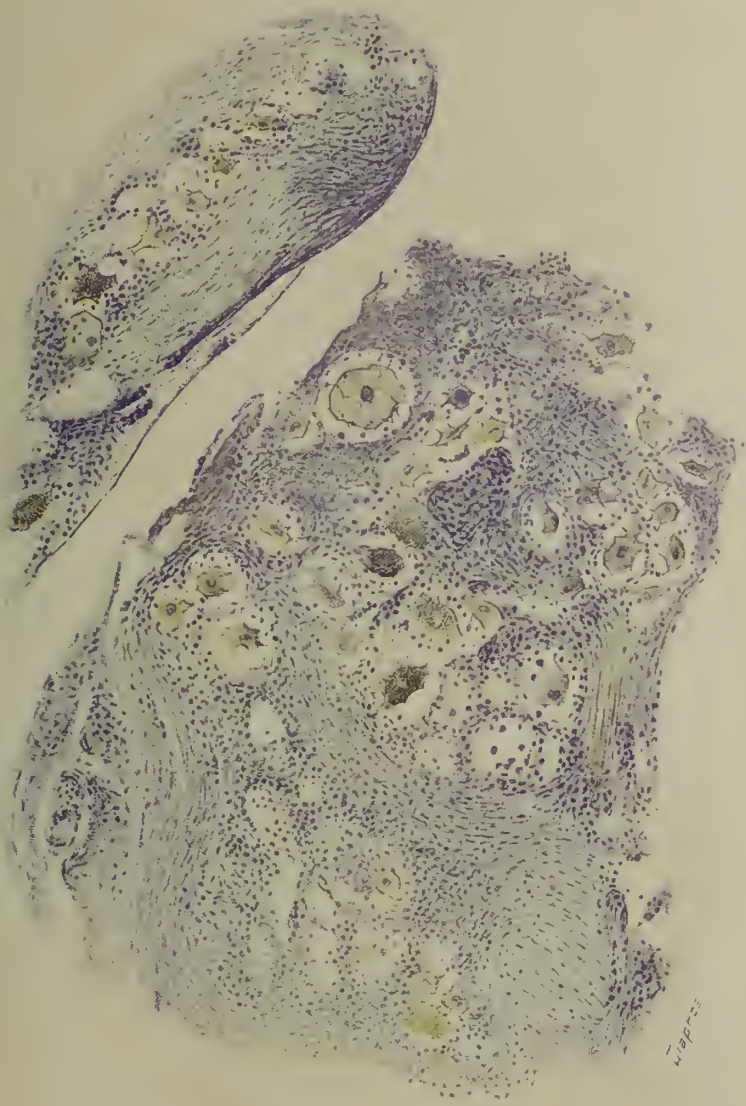

Tipografia Nazionale di G. Bertero.